Cas n° 1

Dr Jean-François Roussy
Résident 1, médecine interne

Dr Alain Martel
Microbiologiste-infectiologue, interniste

Ce patient de 34 ans est transféré d'un centre hospitalier régional à un centre hospitalier tertiaire pour une température corporelle à 40 °C et des cocci à Gram positif en amas dans les hémocultures. Il présente également des lésions pétéchiales sur une partie de la paume des mains et de la plante des pieds. Ces lésions sont non surélevées, non douloureuses et non prurigineuses.
Il faut préciser que ce patient est connu pour souffir d'une maladie de Crohn. De plus, il a subit un remplacement de la valve aortique il y a plusieurs années.

1. Quel est le diagnostic?

Il s'agit de lésions de Janeway. Elles peuvent apparaître chez un patient présentant une endocardite. Dans ce cas-ci, le patient a développé une endocardite à SARM (*Staphylococcus Aureus* résistant à la méthicilline) sur une valve prosthétique aortique.

2. Quel est le traitement?

Pour traiter l'endocardite, un antibiotique intraveineux efficace contre le germe impliqué (la vancomycine) a été administré au patient, ce qui a fait graduellement régresser les lésions.

Le patient a développé une endocardite à SARM (Staphylococcus Aureus résistant à la méthicilline) sur une valve prosthétique aortique.

Copyright©
Vente et distribution commerciale interdites
La reproduction non autorisée est prohibée. Les personnes autorisées peuvent télécharger, afficher, visualiser et imprimer une copie pour leur usage personnel

Pour un autre cas, voir la page suivante

Cas n° 2

Depuis quelques jours, cet homme de 33 ans présente une lésion ulcérative douloureuse sur son pénis. Il aurait déjà eu des lésions similaires dans le passé, et il s'agit du huitième épisode cette année.

1. Quel est le diagnostic?

Il s'agit d'herpès génital. La culture virale effectuée sur la zone ulcérée confirme le diagnostic d'herpès simplex de type 2.

2. Quel est le traitement?

Étant donné le nombre de récidives (plus de six) dans la dernière année, il faut prescrire un antiviral, tel du valacyclovir 500 mg, deux comprimés une fois par jour pour cinq jours, et du valacyclovir 500 mg, un comprimé une fois par jour en prophylaxie pour six mois.

La culture virale effectuée sur la zone ulcérée confirme le diagnotic d'herpès simplex de type 2.

Dr Jean-François Roussy
Résident 1, médecine interne

Dr Alain Martel
Microbiologiste-infectiologue, interniste

Pour un autre cas, voir la page 46

Cas n° 3

Dr Jean-François Roussy
Résident 1, médecine interne

Dr Alain Martel
Microbiologiste-infectiologue, interniste

Cet homme de 44 ans, diabétique insulino-traité, se plaint d'une ulcération qu'il a au pied depuis trois jours. Il n'a pas noté de douleur, mais il consulte parce qu'une odeur nauséabonde s'en dégage. Lors de l'examen physique, les pulsations périphériques sont absentes cliniquement, mais l'écho doppler des membres inférieurs montre une circulation adéquate. Le sens de la vibration est clairement diminué et le test au monofilament est positif.

1. Quel est le diagnostic?

Il s'agit d'un mal perforant qui est une complication fréquente chez un patient diabétique atteint de neuropathie.

2. Quel est le traitement?

Le patient a été traité avec de la clindamycine 900 mg IV aux huit heures et de la ciprofloxacine 500 mg per os aux 12 heures, le tout pour une période de 28 jours.

Après cette période, le patient a présenté une réponse clinique satisfaisante et l'ulcération a complètement disparu, sans effet secondaire à l'antibiothérapie intraveineuse à domicile.

Il s'agit d'un mal perforant qui est une complication fréquente chez un patient diabétique atteint de neuropathie.

Cas n° 4

Voici une dame de 72 ans qui a été opérée au tibia D pour une fracture post-traumatique. Lors de l'opération, une plaque et des vis ont été mis en place. À la suite de la chirurgie, elle présente des cellulites récidivantes au site en question.

L'examen de la jambe met en évidence une réaction périphérique de la plaie sans fluctuation et sans écoulement. La radiographie montre la présence d'une plaque avec des vis, sans réaction périostée. Un traitement per os avec de la céphalexine est alors débuté. La réponse au traitement est lente, et la rougeur persiste lors des visites de suivi.

1. Quel est le diagnostic?

La patiente fût traitée pour une cellulite à *Streptocoque aureus* sensible aux céphalosporines. Toutefois, avec la mauvaise réponse, la présence d'un autre germe ou d'une ostéomyélite a été suspecté. Dans ce cas-ci, la scintigraphie osseuse a montré une hypercaptation de la région tibiale opérée, confirmant ainsi l'ostéomyélite.

2. Quel est le traitement?

Il faut administrer les antibiotiques intraveineux adaptés aux germes en cause et retirer tout corps étranger contribuant à l'infection. La patiente fût mise sous céfazoline 2 g IV aux huit heures et opérée pour une exérèse de la plaque et des vis, le tout accompagné d'un débridement osseux. Le traitement intraveineux a été poursuivi pour une période de quatre semaines, puis cessé. La patiente n'a pas eu de récidive de la cellulite depuis trois ans.

Dr Jean-François Roussy
Résident 1, médecine interne

Dr Alain Martel
Microbiologiste-infectiologue, interniste

Pour un autre cas, voir la page 53

Cas n° 5

Dr Benjamin Barankin, dermatologue

Une femme de 58 ans vous consulte pour des nodules non douloureux à la pression sur ses articulations interphalangiennes distales.

1. Comment se nomme sa lésion?
Des nodules d'Heberden

2. Dans quelle situation retrouve-t-on ce type de lésions?
Les nodules d'Heberden sont souvent observés chez les patients qui souffrent d'arthrose – l'affection articulaire la plus courante. Ces nodules sont des ostéophytes palpables de l'articulation interphalangienne distale et se retrouvent, le plus souvent, chez les femmes.

Cas n° 6

Dr Benjamin Barankin, dermatologue

Voici un homme de 43 ans qui éprouve, depuis une semaine, une douleur à la phalange distale du médius.

1. Quel est le diagnostic?
Un panaris herpétique

2. À quoi ce problème est-il dû?
Le virus de l'herpès simplex de type 1 (HSV-1) est responsable d'environ 60 % des cas, et l'HSV-2 est la cause des autres cas.

3. Cette lésion provoque-t-elle toujours de la douleur?
C'est une infection très douloureuse.

Pour un autre cas, voir la page 56

Cas n° 7

Un homme de 44 ans a des plaques asymptomatiques évolutives.

1. Quel est le diagnostic?
Un granulome annulaire

2. Que peut-on associer à cette affection?
Le granulome annulaire peut être lié au diabète de type 2, à la nécrose lipoïdique des diabétiques et à des nodules rhumatoïdes.

3. Quel est le traitement?
Le granulome annulaire est une dermatose auto-limitative bénigne, caractérisée par une configuration annulaire surélevée. S'il y a un prurit associé, le traitement aux stéroïdes topiques est le plus courant.

Dr Benjamin Barankin, dermatologue

Cas n° 8

Une jeune femme de 26 ans souffre d'un rash prurigineux survenu sur le côté droit de son visage, caractérisé par des cloques suintantes formant une chaîne linéaire.

1. Quel est le diagnostic?
Une dermatite de contact au sumac grimpant.

2. Quel est le traitement?
Le traitement comprend l'application de compresses fraîches et humides combinées à des stéroïdes topiques. Si le rash est très étendu, une cure de stéroïdes systémiques est indiquée.

Dr Jerzy Pawlak, omnipraticien

Pour un autre cas, voir la page 58

Cas n° 9

Une femme de 43 ans est préoccupée par une lésion pigmentée présente depuis l'âge de 15 ans sur la partie supérieure droite de son bras.

1. Quel est le diagnostic?
Un nævus de Becker non pileux

2. Quelle est la signification?
Le nævus de Becker est caractérisé par une zone d'hyperpigmentation nettement circonscrite et irrégulière entourée d'îlots de taches hyperpigmentées. Il apparaît souvent à l'adolescence. Le ratio de prévalence homme/femme est de cinq pour un. Chez un pourcentage élevé de patients, il existe des risques d'hypertrichose au cours des années subséquentes. Cette affection peut défigurer, mais elle n'est pas à l'origine d'un mélanome.

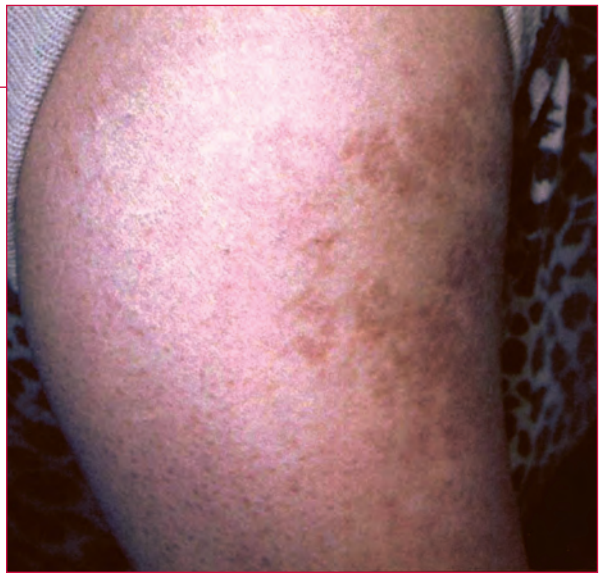

Dr Alexander K. C. Leung, pédiatre
Dr Justine H. S. Fong, pédiatre

Cas n° 10

Chez cette femme de 46 ans, une lésion légèrement douloureuse est apparue, il y quelques années, sur la surface plantaire de son gros orteil. Lorsque vous faites une ponction, un liquide gélatineux suinte de la lésion.

1. Quel est le diagnostic?
Un kyste mucoïde digital

2. Quel est le traitement?
L'excision constitue la thérapie de choix.

Dr Rob Miller, dermatologue

Cas n° 11

Depuis plusieurs années, la poitrine et le dos d'un homme de 66 ans sont couverts de papules pruritiques de couleur marron roux. Le patient mentionne qu'aucune crème n'est efficace.

1. Quel est le diagnostic?

La maladie de Grover (dermatose acantholytique transitoire)

2. De quelle nature est cette affection et quelle est son évolution naturelle?

Ce trouble bénin, mais souvent persistant, se retrouve plus souvent chez les hommes d'âge moyen ou plus âgés. Il peut avoir une apparence subtile et être difficile à traiter.

3. Que recommander à ce patient?

Il faut lui recommander d'éviter la chaleur et la sudation excessives. Comme traitement topique, des stéroïdes topiques à doses élevées peuvent être appliqués. Les rétinoïdes oraux peuvent s'avérer utiles dans le cas d'une affection rebelle. Cependant, les stéroïdes oraux, les méthotrexates ou la photothérapie sont plus rarement recommandés.

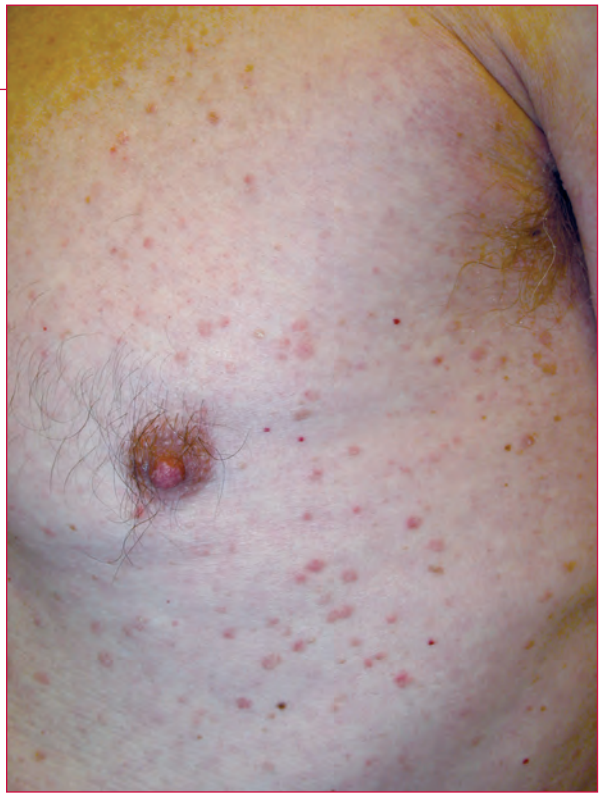

Dr Benjamin Barankin, dermatologue

Ce trouble bénin (la maladie de Grover), mais souvent persistant, se retrouve plus souvent chez les hommes d'âge moyen ou plus âgés.

Pour un autre cas, voir la page 62

Cas n° 12

Dr Alexander K. C. Leung, pédiatre
Dr Alexander G. Leong, omnipraticien

Depuis un an, le cou d'un homme de 55 ans est couvert de multiples lésions pigmentées.

1. Quel est le diagnostic?
La dermatose de Castellani

2. Quelle en est la signification?
Les lésions causées par la dermatose de Castellani sont caractérisées par des papules discrètes, lisses et pigmentées situées, le plus souvent, sur la région malaire et dans le cou. Cette affection est plus courante chez les personnes à la peau foncée ou noire. Le nombre de papules augmente avec l'âge. Les lésions sont bénignes et le traitement est recommandé principalement pour des raisons esthétiques.

Cas n° 13

Dr Benjamin Barankin, dermatologue

Une femme de 42 ans vient à votre cabinet parce que ses deux genoux sont couverts de plaques bilatérales érythémateuses et de squames sus-jacentes.

1. Quel est le diagnostic?
Le psoriasis en plaques

2. Dans quelle région ces lésions se retrouvent-elles le plus fréquemment?
De façon caractéristique, elles se retrouvent sur les surfaces corporelles des extenseurs et sur le cuir chevelu.

3. Cette affection est-elle courante?
Sa fréquence est de 1 à 2 % en Amérique du Nord. *Clin*